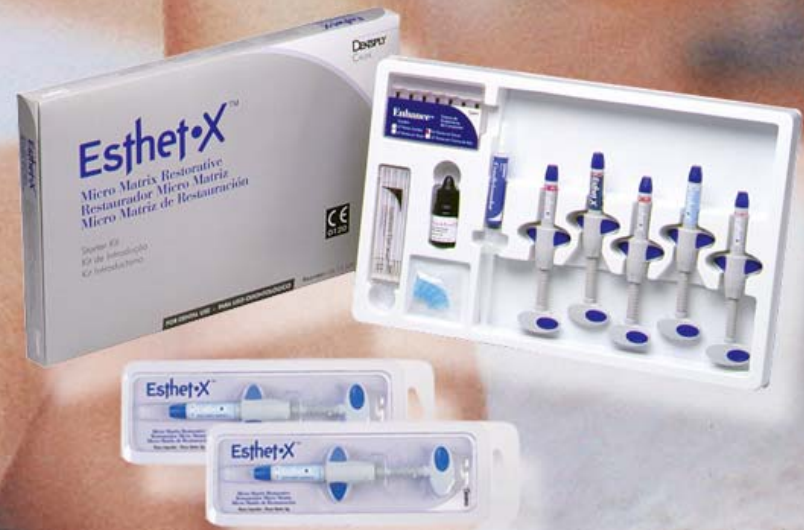

FACETA DIRETA DE RESINA COMPOSTA (ESTHET-X)

Caso clínico realizado pelo especialista em
Dentística Restauradora
HECTOR GREGORY SOCIAS JUNIOR (República
Dominicana)

Sob orientação do **Prof. Dr. RAFAEL FRANCISCO LIA
MONDELLI**

-Professor Doutor do Departamento de Dentística,
Endodontia e Materiais Dentários da Faculdade de
Odontologia de Bauru, Universidade de São Paulo;
- Coordenador do curso de Especialização em Dentística
Restauradora, FUNBEO-FOB-USP.



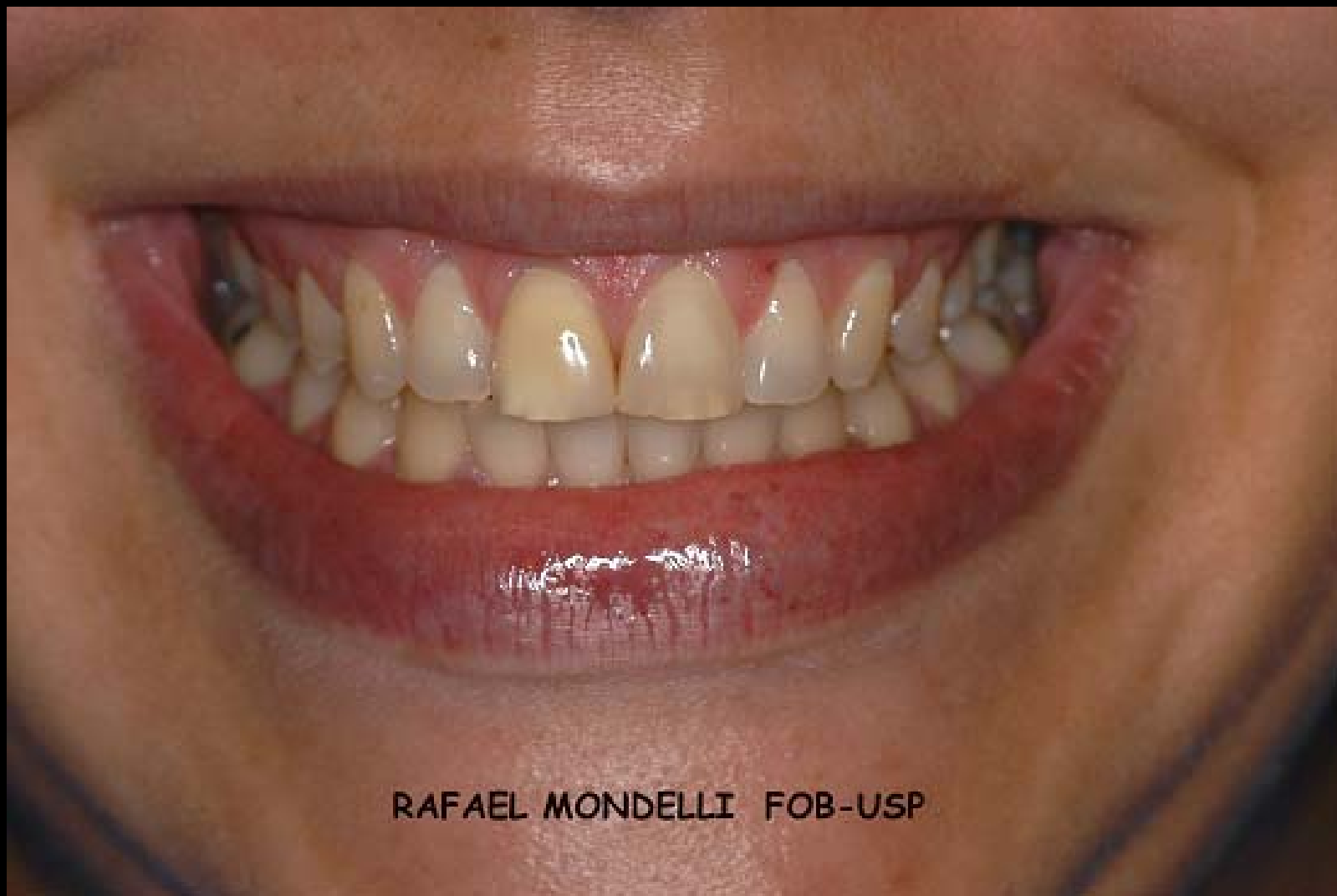

Figura 1- Sorriso da paciente, com os dentes escurecidos e o dente 11 com uma faceta de resina composta insatisfatória.

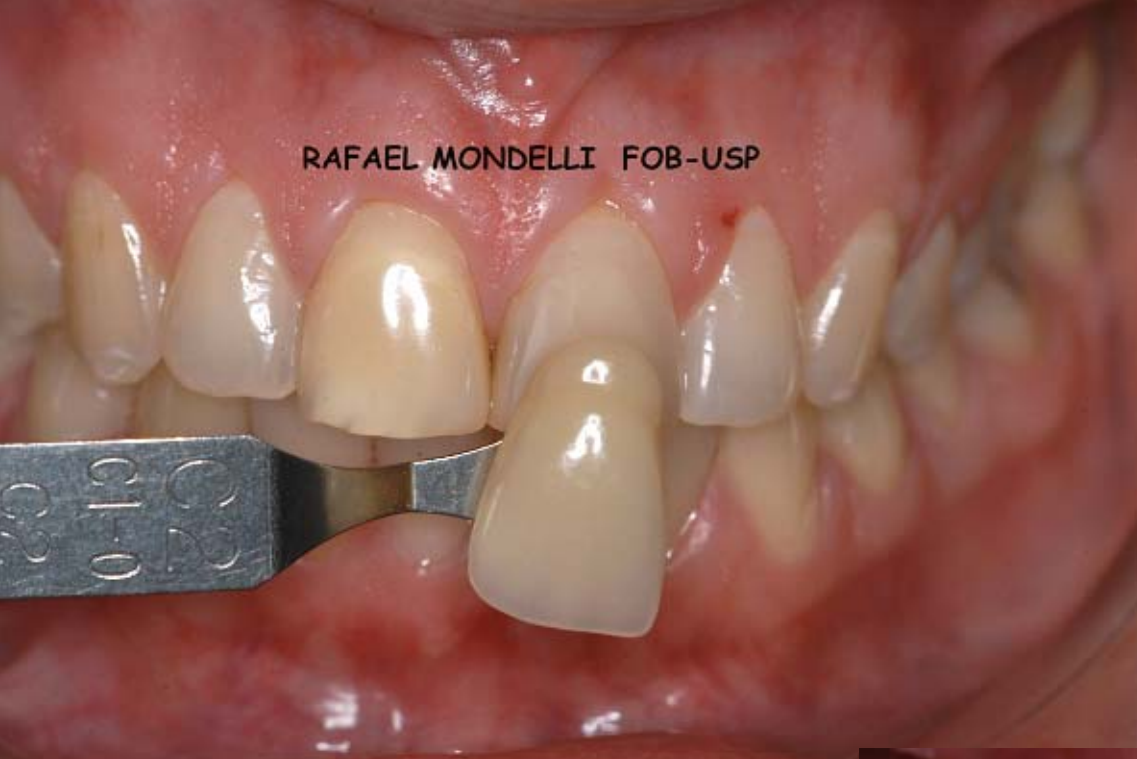
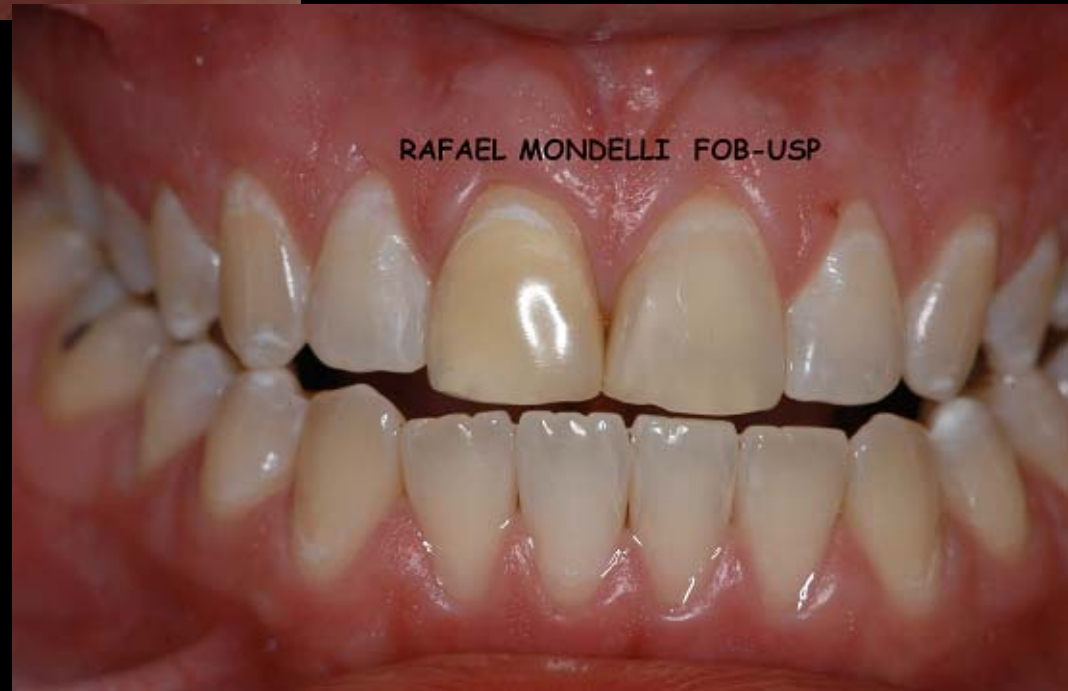
Figura 2- Escolha da cor dos dentes com escala de cor da resina composta microhíbrida Esthet X.

Figura 3 – Resultado imediato do clareamento realizado em consultório (1 sessão de atendimento) com energia de LED e Laser (Ultrableu IV – DMC Equipamentos) + Peróxido de Hidrogênio a 35% foto-sensível (Lase Peroxide – DMC Equipamentos).



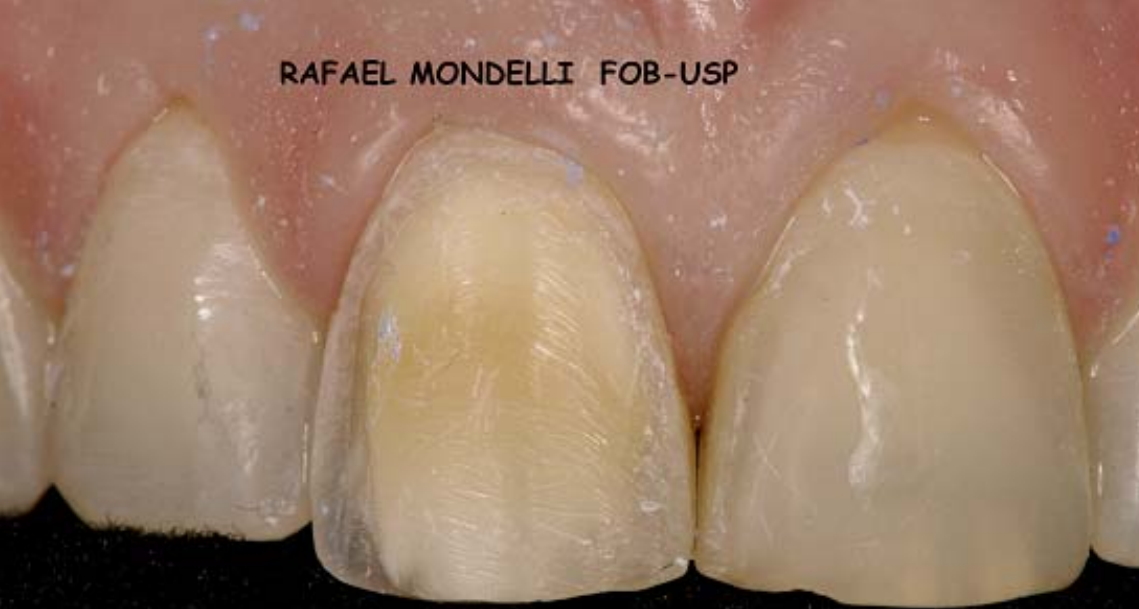

Figura 4 – Vista frontal do dente preparado para receber a faceta direta de resina composta.

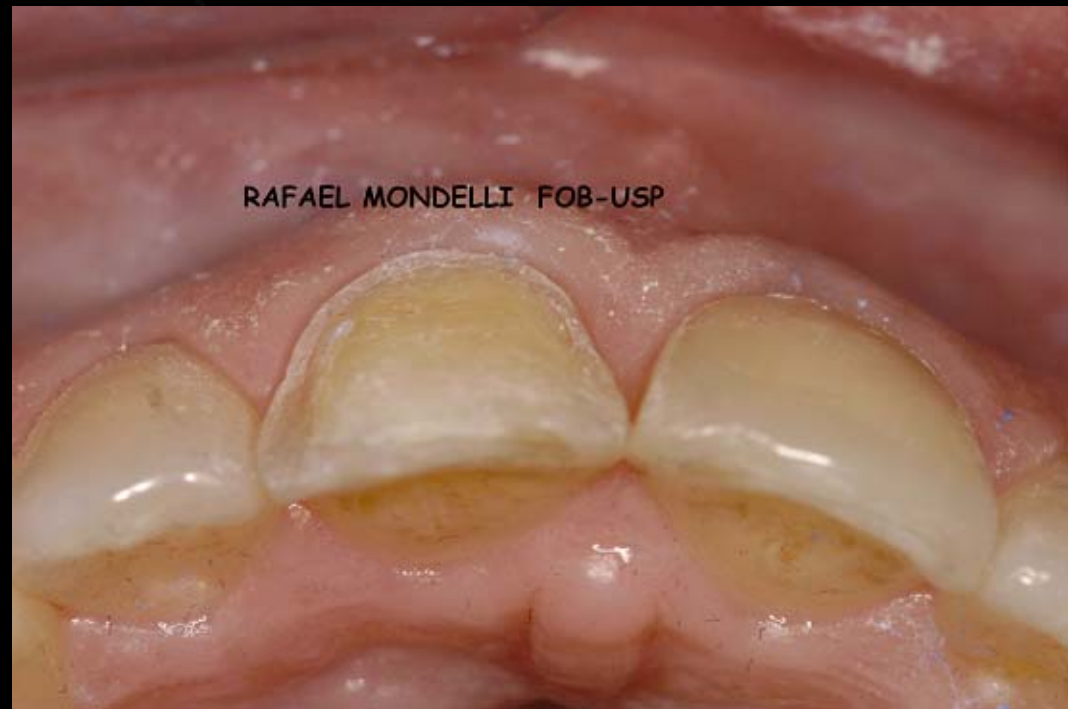

Figura 5 – Vista Incisal do dente preparado.

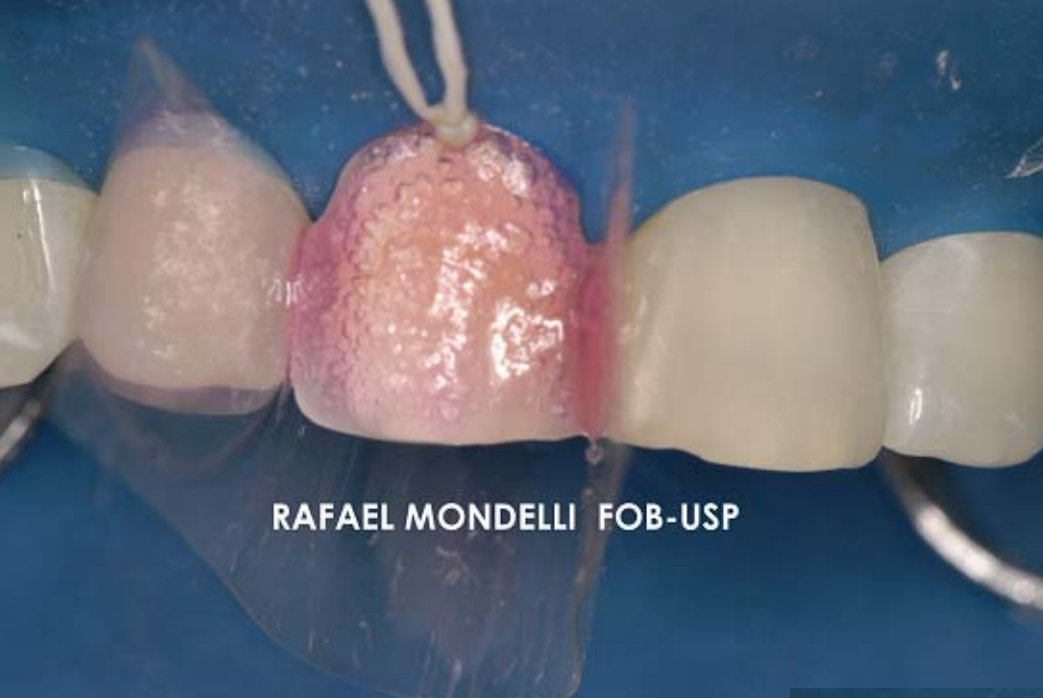

Figura 6 – Condicionamento com ácido fosfórico a 37% (30 segundos esmalte e 15 segundos dentina). Observar a tira matriz de poliéster protegendo os dentes vizinhos.

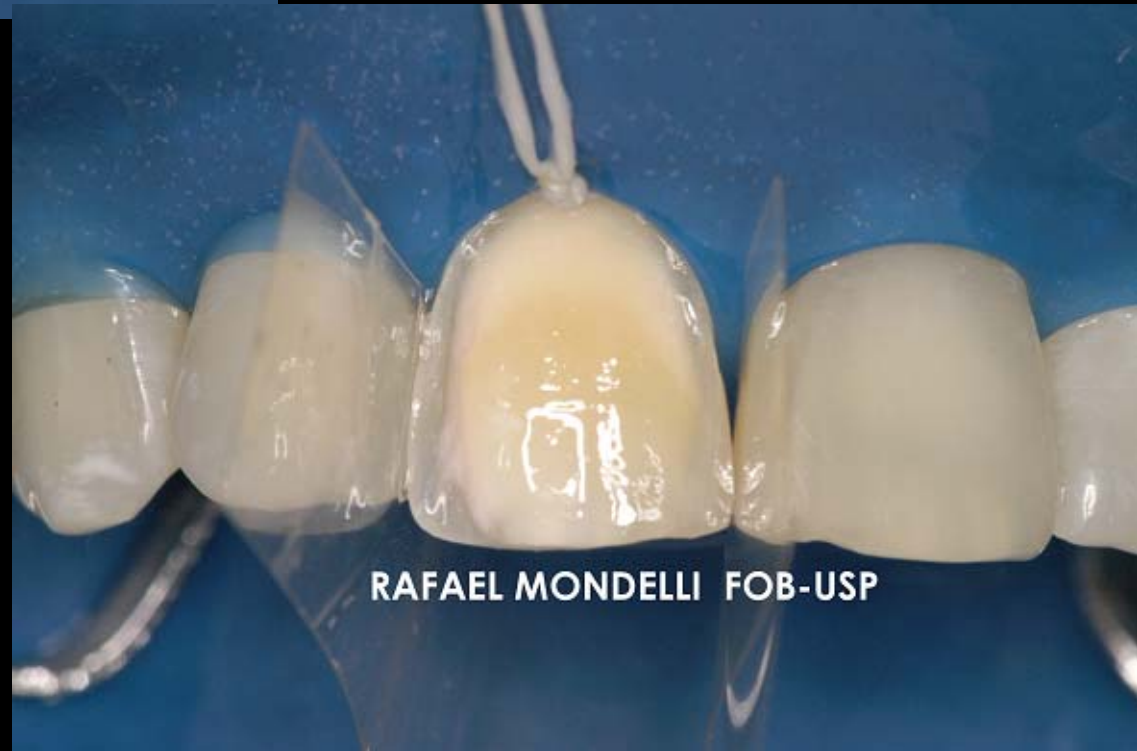
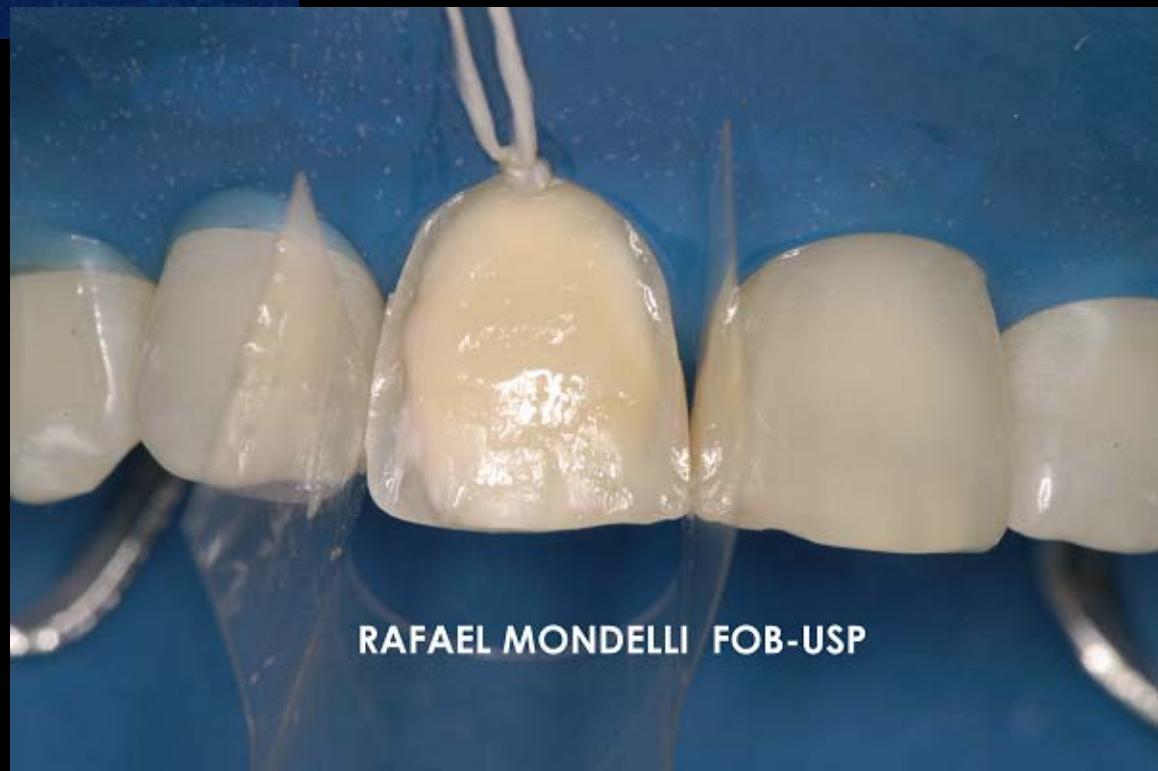
Figura 7 – Aplicação do sistema adesivo Prime&Bond 2.1.



Figura 8 – Cores da resina Esthet-X utilizadas: A2-O (opaco); A1 (corpo) e CE (esmalte).

Figura 9 – Aplicação de uma camada com pouca espessura da resina Esthet X de cor opaca para dentina (A2-O).



RAFAEL MONDELLI FOB-USP

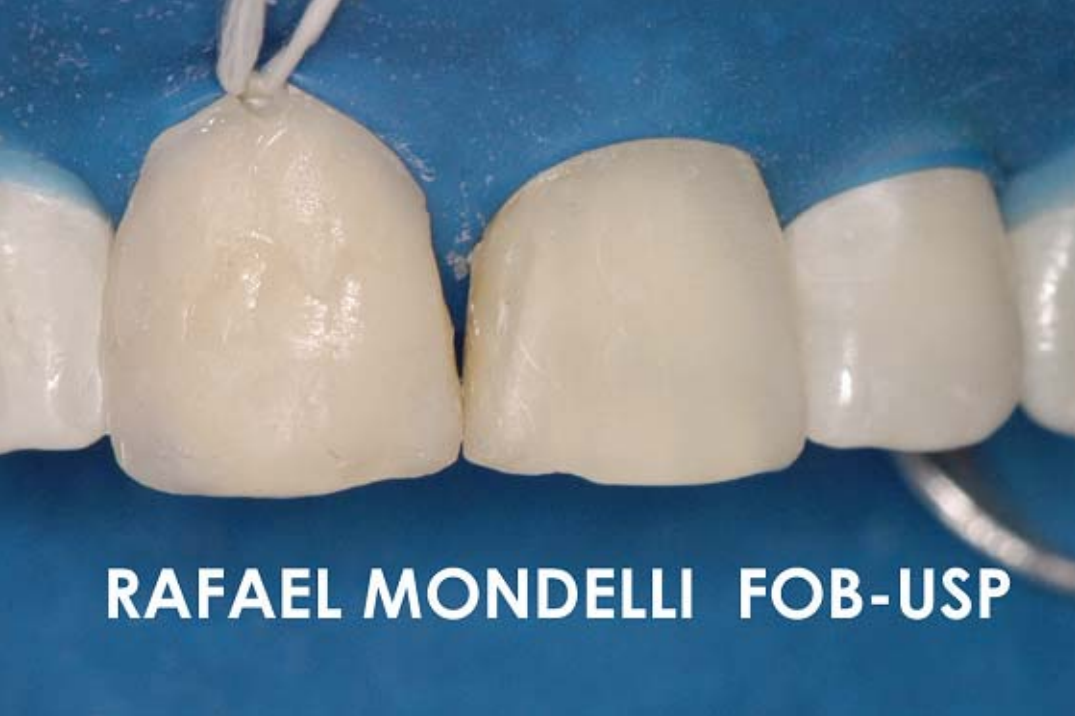
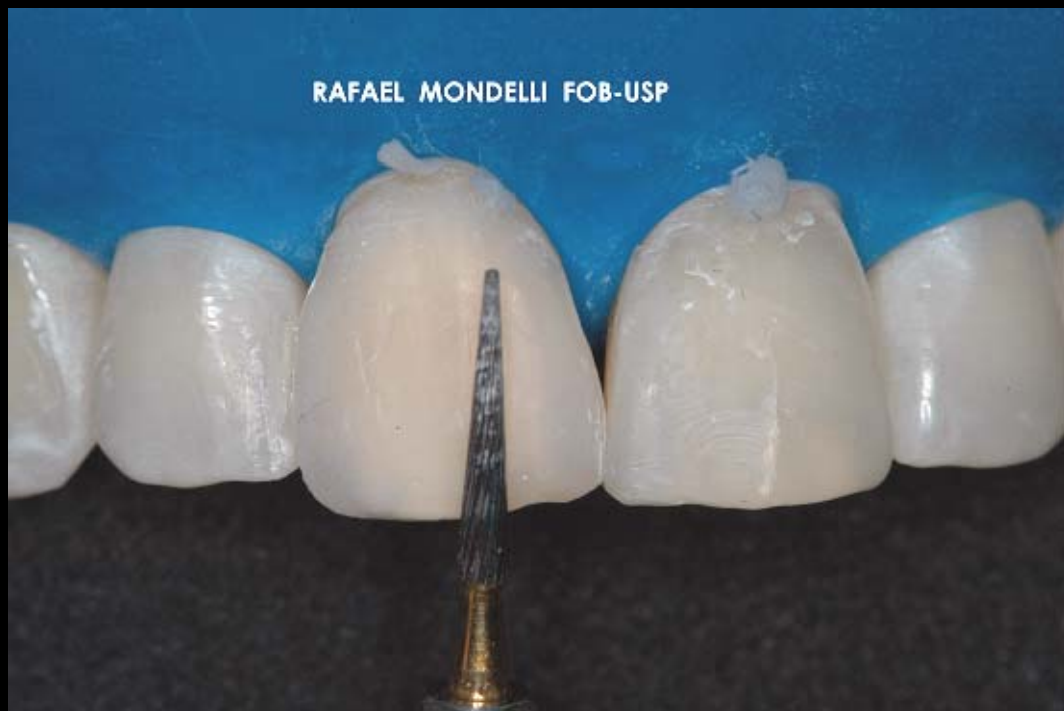

Figura 10 – Aspecto imediato após aplicação da resina Esthet-X para corpo (A1) e esmalte (CE), antes do acabamento inicial.

Figura 11 – Início do acabamento com broca multi-laminada (12 e 30 lâminas).



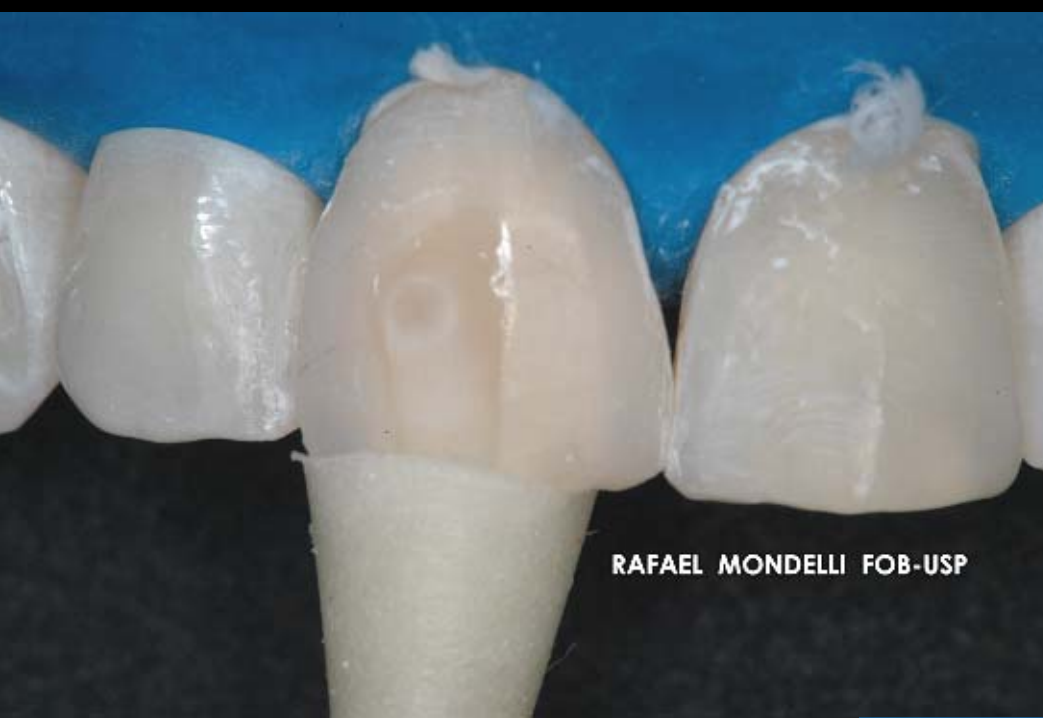
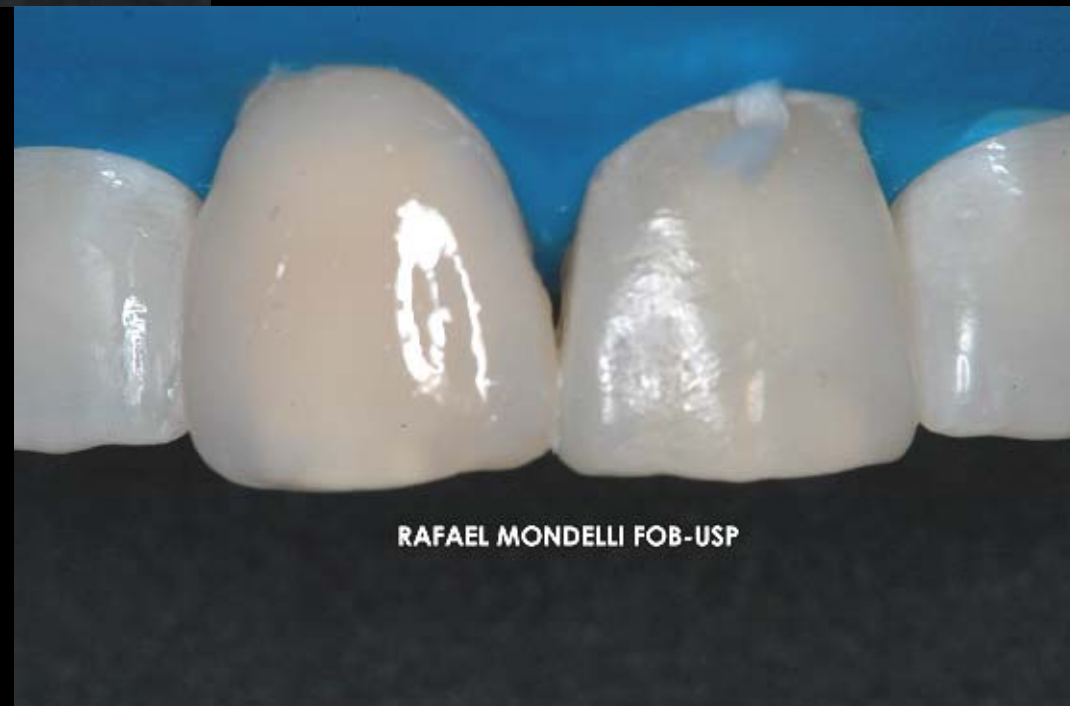
Figura 12 – Polimento com ponta em forma de taça Enhance e gel lubrificante.

Figura 13 – Aspecto imediato do polimento conseguido da resina composta Esthet-X (Dentsply) utilizada na confecção da faceta direta de resina composta.



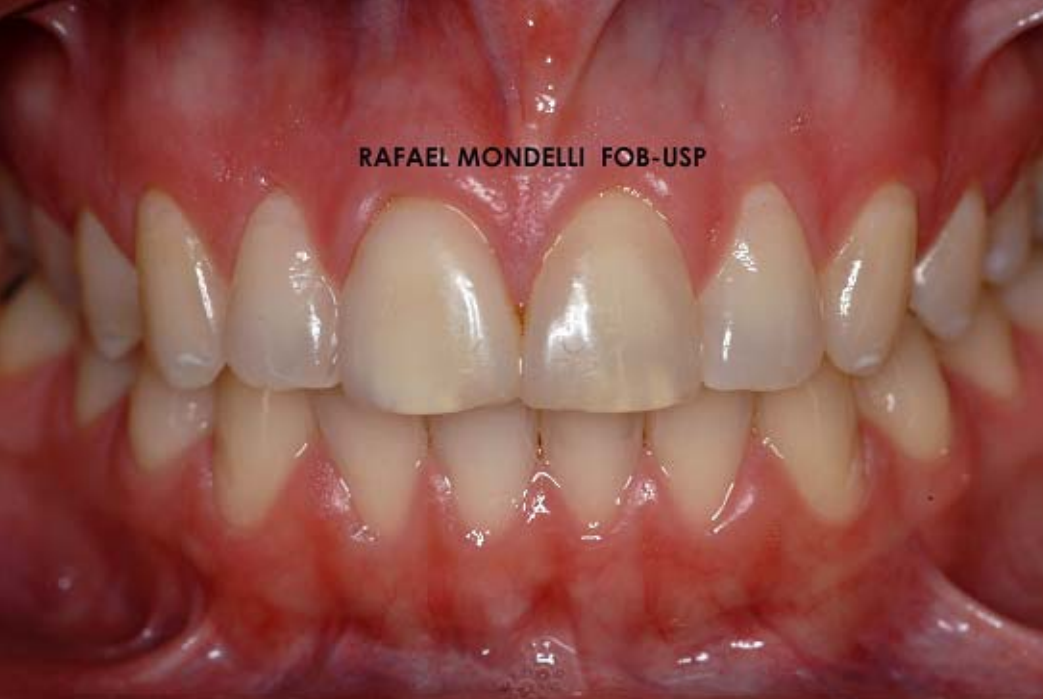
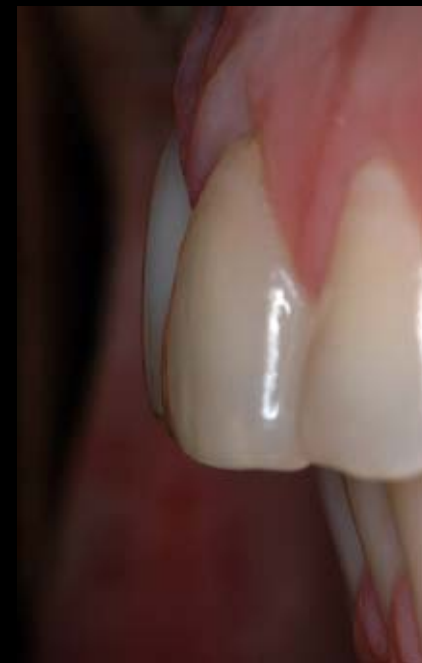
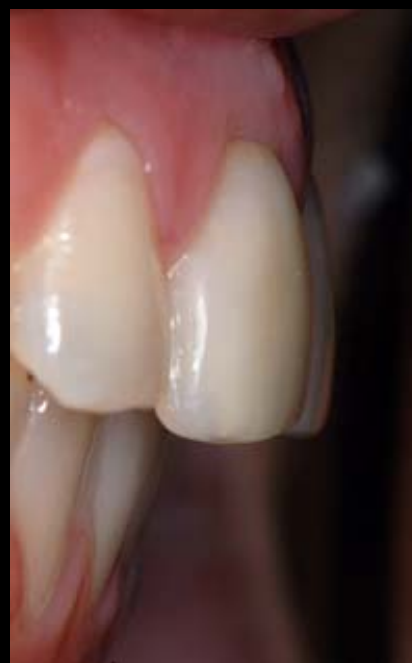Figura 14 – Análise do resultado estético final após hidratação dos dentes. Notar a caracterização intrínseca realizada durante a confecção da faceta estética no IC superior direito, em semelhança ao IC esquerdo.

Figuras 15 A e B – Vista lateral dos dentes da paciente após clareamento e confecção da faceta de resina composta no IC direito.



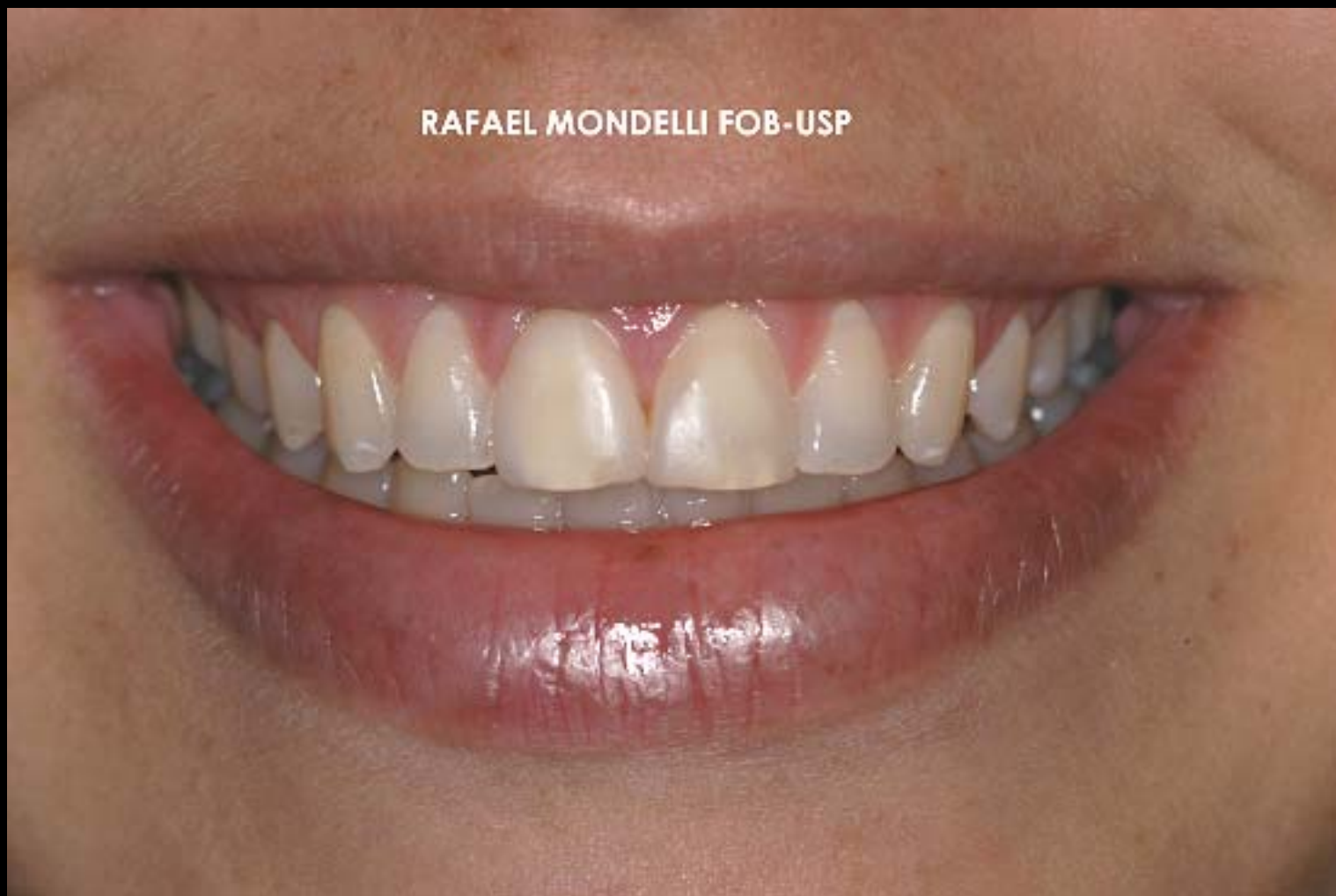

Figura 16 – Análise do sorriso da paciente. Observar o resultado estético conseguido após clareamento dental e confecção da faceta estética direta com a resina composta Esthet-X (Dentsply).

Envie-nos o seu caso clínico com produtos DENTSPLY. Os melhores trabalhos também serão incluídos em nossa galeria.
As instruções para redação e envio podem ser obtidas através do e-mail assessoriatecnica@dentsply.com.br

O objetivo da seção de Educação Clínica é a atualização profissional e a divulgação de trabalhos de pesquisas, divulgação, casos clínicos e desenvolvimento de técnicas que de alguma forma utilizem produtos Dentsply.

Cada trabalho enviado deverá conter nome completo e filiação científica do autor do artigo.

O trabalho será apreciado pelo Departamento de Educação Clínica Dentsply, que se reserva no direito da revisão editorial final, sem contudo alterar o conteúdo científico, e a efetiva publicação ou não do trabalho.

À Dentsply reserva-se todos os direitos autorais do trabalho publicado.

O trabalho deverá conter a autorização do autor para a sua publicação, com seu nome completo, endereço, telefone e e-mail.

